أمراض الغدد اللعابية

Salivary Glands Diseases

السنة الرابعة – كلية الطب البشري SPU

2017-2016

الدكتور لؤي نحاس

تشمل الغدد اللعابية الغدد اللعابية الكبيرة , و هي زوج في كل جهة من الغدة النكفية Parotid Gland , الغدة اللعابية تحت الفك السفلي Submandibular Gland , الغدة اللعابية تحت اللسان Sublingual Gland .

بالإضافة إلى المئات من الغدد اللعابية الصغيرة المنتشرة تحت الغشاء المخاطي لجوف الفم و البلعوم الفموي , كما تتواجد في البلعوم الأنفي و الحنجري و الحنجرة .

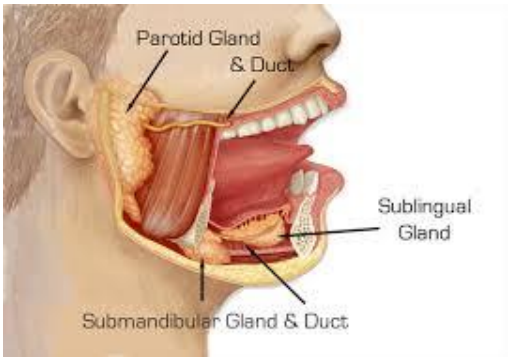

تفرز هذه الغدد عبر فوهاتها اللعاب الذي يتركب من :

- أكثر من 99% ماء
- أملاح (فوسفات الكالسيوم , كربونات الكالسيوم)
- مركبات عضوية و أنزيمات (أميلاز , ألبومين , ليزوزيم , غلوبولينات مناعية IgA , البتيالين .....)

وظيفة اللعاب :

- دور مناعي مقاوم للجراثيم (بفضل احتوائه على بروتينات مناعية متعددة)
- ترطيب و تزليق اللقمة الطعامية
- وظيفة هضمية (بفضل احتوائه على الأنزيمات الهاضمة)
- حماية الأسنان من التسوس

الغدة النكفية Parotid Gland :

- تقع بين الفرع الصاعد للفك السفلي و بين مجرى السمع الظاهر و ذروة الخشاء , و تغطي سطح العضلة الماضغة بالأمام و العضلة القترائية بالخلف
- يغلف الغدة النكفية الطبقة السطحية من اللفافة الرقبية العميقة
- تقسم الغدة النكفية بشكل افتراضي إلى فص سطحي و فص عميق , يفصل بينهما العصب الوجهي الذي يدخل في عمق الغدة النكفية بعد خروجه من الثقبة الابرية الخشائية , و ليتفرع ضمن نسيج الغدة النكفية إلى فروعه الخمسة الانتهائية .
- كما تحوي الغدة النكفية داخلها على عقد لمفاوية , انقسام الشريان السباتي الظاهر إلى فرعيه الانتهائين الصدغي السطحي و الفكي العلوي , الوريد خلف الفك السفلي .
- تحوي الغدة النكفية بشكل أساسي على غدد مصلية , و بالتالي القسم الأكبرة من مفرزاتها مصلية
- تفرغ الغدة النكفية مفرزاتها عبر قناة ستينسن Stenson s Duct , تعبر هذه القناة فوق العضلة الماضغة ثم تثقب العضلة المبوقة و تفتح على دهليز الفم مقابل الرحى العلوية الثانية .
- يتم التحريض الافرازي للغدة النكفية عبر التعصيب نظير الودي :

النواع اللعابية السفلية ---- > العصب البلعومي اللساني (عصب جاكبسون) ----- > العصب الصخري السطحي الصغير .....> العقدة الأذنية ---- > ألياف نظير ودية تحمل بواسطة العصب الأذني الصدغي فرع العصب الفكي السفلي فرع العصب مثلث التوائم .

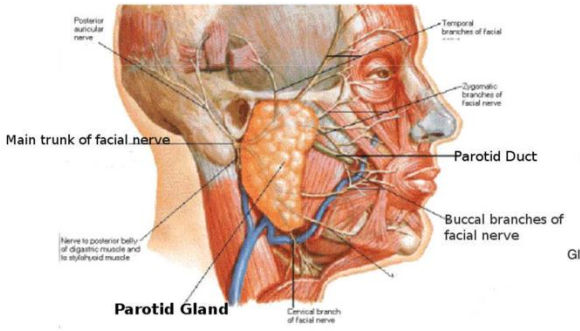

الغدة النكفية

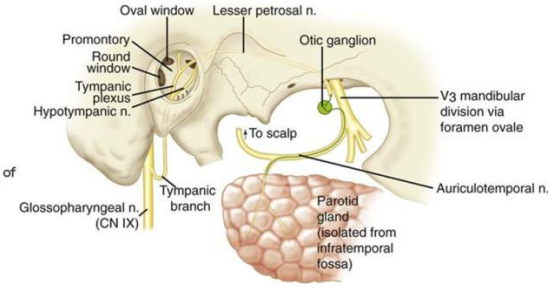

التعصيب الافرازي للغدة النكفية

الغدة اللعابية تحت الفك السفلي Submandibular Gland :

- تقع في المثلث تحت الفك السفلي (محددة بالعضلة الضرسية اللامية , الفك السفلي , بطني العضلة ذات البطنين)
- تغلف بالطبقة السطحية من اللفافة الرقبية العميقة
- تقسم بواسطة العضلة الضرسية اللامية إلى بطنين (البطن السطحي أسفل العضلة , البطن العميق أعلى العضة تحت مخاطية أرض الفم)
- تحوي الغدة تحت الفك السفلي على غدد مختلطة (مصلية و مخاطية)
- تفرغ الغدة تحت الفك السفلي مفرزاتها عبر قناة وارطن Warton s Duct حيث تخرج من الفص العميق للغدة أعلا العضلة الضرسية اللامية و تفتح في القسم الأمامي لأرض الفم على جانبي لجام اللسان .
- يتم التحريض الافرازي نظير الودي للغدة اللعابية تحت الفك السفلي عبر :

النواة اللعابية العلوية ------> العصب المتوسط (العصب الوجهي) ------> عصب حبل الطبل -----> تحمل بواسطة العصب اللساني فرع الفكي السفلي -----> العقدة تحت الفك السفلي ------> ألياف نظير ودية بعد عقدية للغدد اللعابية تحت الفك و تحت اللسان .

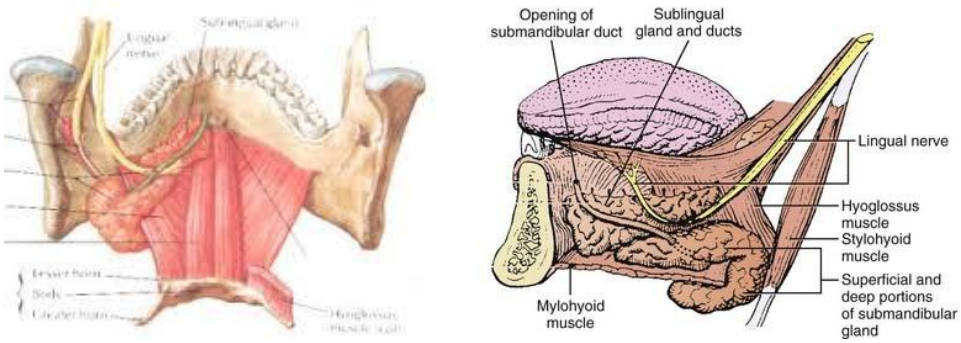

الغدة اللعابية تحت الفك السفلي

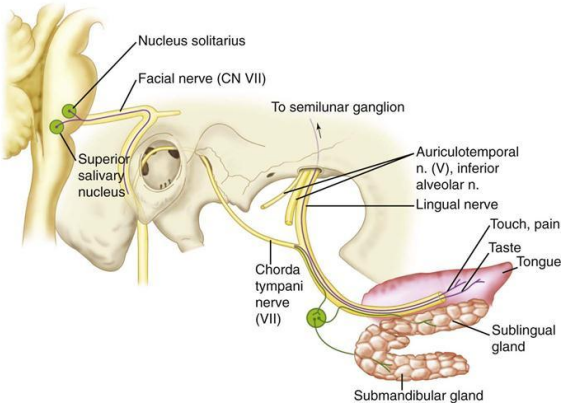

التعصيب الافرازي للغدة اللعابية تحت الفك السفلي

الغدة تحت اللسان Sublingual Gland:

- تقع الغدة تحت اللسان تحت مخاطية أرض الفم
- غير محاطة بمحفظة
- لا يوجد قناة مفرغة وحيدة بل مجموعة من الأقنية المفرغة أكبرها قناة بارتولان Bartholin s Duct

الفحص السريري للغدد اللعابية :

- يتم فحص الغدة النكفية بالتأمل و الجس الخارجي مع تحري المفرزات الخارجة من قناة ستينسون (لعابية , قيحية , دموية) , بالإضافة إلى تقييم العصب الوجهي و العقد اللمفاوية ضمن الغدة
- يتم فحص الغدة اللعابية تحت الفك و تحت اللسان بالجس المشترك عبر الفم و العنق , بالاضافة إلى تحري المفرزات الخارجة من قناة وارطن .

الاستقصاءات التشخيصية :

- التصوير بالأمواج فوق الصوتية : تمييز الكتل على حساب الغدة النكفية عن الضخامات العقدية , تمييز الأفات الكيسية عن الصلبة , دراسة حجم الكتل ..
- التصوير الطبقي المحوري و المرنان : يستطب في أورام الغدد اللعابية من أجل التقييم قبل الجراحة .
- رشافة الخزعة بالأبرة FNA للكتل على حساب الغدد اللعابية
- يمنع إجراء الخزعة المفتوحة في أورم الغدة النكفية بسبب خطورة زرع الورم و إصابة العصب الوجهي , و يستطب فقط في الأورام المرتشحة بالجلد .
- تصوير الأقنية اللعابية الظليل يميز التشريح القنيوي للغدة , يستطب في الحصيات داخل الغدة , الرضوض , النواسير , مضاد استطباب في التهاب الغدة اللعابية الحاد .
- الفحوص المخبرية :معايرة أضداد النكاف , عيار الأميلاز , الفحوص النوعية لداء جوغرون (SS-A , SS-B)

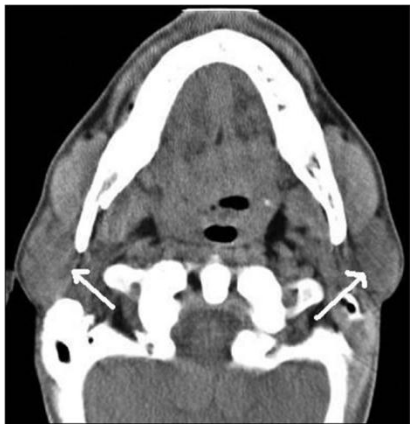

التصوير الطيفي المحوري للغدة النكفية

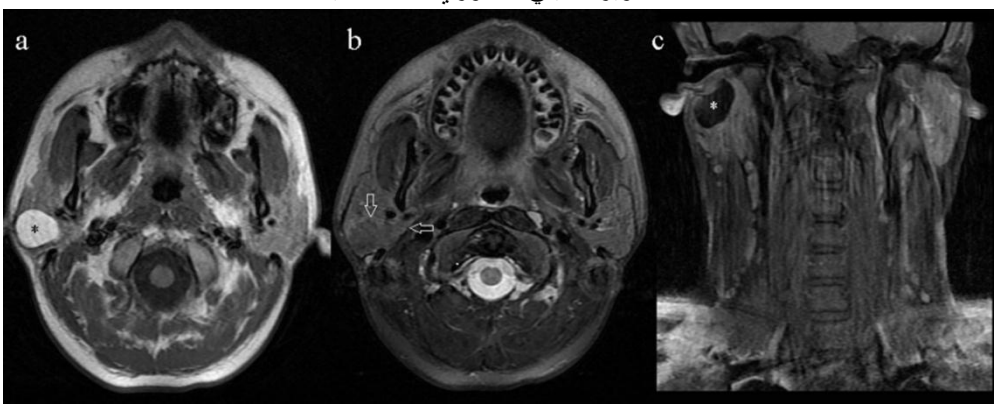

التصوير بالرنين المغناطيسي يظهر كتلة على حساب الغدة النكفية اليمنى

صورة بسيطة تظهر حصاة بقناة الغدة تحت الفك تصوير الأقنية اللعابية الظليل يظهر تضيق بقناة الغدة تحت الفك

فرط الألعاب Sialorrhea و سيلان اللعاب Ptyalism :

- فرط الألعاب هو زيادة في انتاج اللعاب
- سيلان اللعاب هو خروج اللعاب خارج الفم Drooling
- الأسباب : فرط الافراز (أي حدثية التهابية , الأدوية المشابهة لنظير الودي , القلس المعدي المريئي , الأسباب النفسية) , سيلان اللعاب (اللسان العرطل , مشاكل تقويمية , عصبية (باركنسون , الصرع , السكتة الدماغية))
- <u>التدبير :</u>
  - الاستعانة بطبيب تقويم
  - حقن البوتكس ضمن نسيج الغدة
  - الأدوية المضادة للكولين (سكوبولامين)
  - استئصال الغدة اللعابية تحت الفك
  - ربط قناة الغدة النكفية (خطر تشكل القيلة اللعابية)
  - قطع عصب حبل الطبل
  - تغيير طريق الغدة النكفية و الغدة تحت الفك خلفياً

جفاف الفم Xerostomia :

- اضطرابات الغدد اللعابية الأولية (داء جوغرن , اعتلال الغدد اللعابية الشعاعي) , التجفاف , الأدوية (النفسية , التخدير العام , حاصرات بتا , الأدوية الكيماوية) , التنفس الفموي الناتج عن انسداد الأنف , الشدة و القلق
- خطر تسوس الأسنان , نقص حاسة التذوق و سوء التغذية
- التدبير: معالجة سببية , لعاب صناعي , شرب كميات صغيرة من السوائل بشكل متكرر , بيلوكاربين (مشابه نظير ودي) , عناية سنية فائقة

التهاب الغدة النكفية الفيروسي الحاد (النكاف) Mumps :

- يصيب الأطفال بشكل أساسي (الفئة العمرية 4-6 سنوات) و قد تراجعت الاصابة به بعد ادخال لقاح MMR
- العمل الممرض : فيروس النكاف (أحد الفيروسات نظير المخاطية) فترة الحضانة 14-21 يوم , الاصابه به تعطي المريض مناعة دائمة
- يصيب الغدة النكفية عادةً , و بشكل نادر قد يصيب الغدة اللعابية تحت الفك .
- المرض معدي بشدة حتى خلال فترة الحضانة
- الأعراض السريرية : يبدأ عادة بحرارة و ألام عضلية و ألم بلعوم , تورم بالغدة النكفية (75% ثنائي الجانب) مع ألم و احمرار و مضض و حرارة موضعية و قد يترافق مع ضزز نتيجة امتداد الالتهاب للعضلات الجناحية المجاورة .
- التشخيص : عياد أضداد النكاف , ارتفاع الأميلاز
- الاختلاطات : نقص سمع حسي عصبي (من الأسباب الشائعة لنقص السمع حسي العصبي و الصمم أحادي الجانب) , العقم (التهاب الخصية) , التهاب البنكرياس , التهاب الكلية , التهاب الدماغ
- التدبير : المرض محدد لذاته , يتطلب علاج داعم (راحة , مسكنات , إماهة) , تقييم سمعي , اللقاح للوقاية .

النكاف

التهاب الغدد اللعابية القيحي الحاد Acute Sialadinitis:

- الفيزيولوجيا المرضية : ركود لعابية بسبب انسداد أو تضيق بالقنوات المفرغة للغدد اللعابية يؤهب للتكاثر الجرثومي ضمن الغدة اللعابية
- العوامل الممرضة : العنقوديات المذهبة (الأشيع) , العقديات المخضرة , المستدميات النزلية , العقديات المقيحة , الايشيرشيا الكولونية .
- عوامل الخطورة : التجفاف , بعد الجراحات (عمليات الجهاز الهضمي) , التشعيع و العلاج الكيماوي , كبار السن و المضعفين مناعيا , الحصيات اللعابية , داء جوغرون .
- الأعراض و العلامات : احمرار و تورم و مضض فوق الغدة المصابة , خروج قيح من فوهة الغدة المصابة , حرارة و أعراض عامة .
- التشخيص : القصة و الفحص السريري , الزرع الجرثومي من مفرزات الغدة اللعابية

- الاختلاطات : قد يتطور التهاب الغدة اللعابية القيحية الحاد إلى خراج حيث يلاحظ ضخامة قاسية بالغدة اللعابية مع تموج بالجس نتيجة تجمع القيح ضمن الغدة , و كقاعدة عامة أي انتان قيحي حاد للغدد اللعابية لا يلاحظ تحسن خلال 2-3 أيام يجب إجراء طبقي محوري أو تصوير بالأمواج فوق الصوتية لتقييم وجود الخراج
الاختلاطات الأخرى تشمل خناق لوديغ , خراجات العنق العميقة , نواسر لعابية , انسمام دم .
- التدبير : صادات حيوية (يفضل الصادات الخلالية في الحالات الشديدة) , علاج السبب (استئصال الحصيات في حال تشكل الحصيات ضمن القناة المفرغة) , سوائل و إماهة جيدة , تمسيد الغدة اللعابية باتجاه القناة المفرغة , شق و تفجير في حال تشكل الخراج .

التهاب الغدة النكفية القيحي الحاد

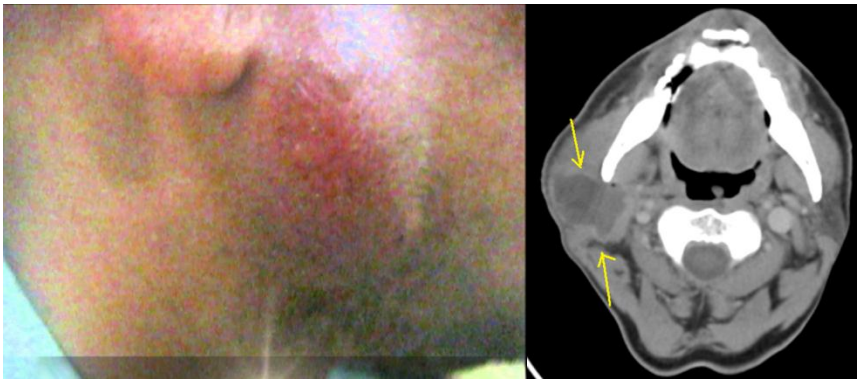

خراج الغدة النكفية

داء الحصيات اللعابية Sialolithiasis:

- التعريف : حصيات تتوضع في الجهاز القنيوي المفرغ للغدد اللعابية اللعابية , تسبب انحباس و ركودة المفرزات اللعابية مما يؤهب للإنتان و التهاب الغدد اللعابية المتكرر
- 80-90 % في الغدة اللعابية تحت الفك , 10-20% الغدة النكفية , و بشكل نادر في الغدد اللعابية تحت اللسان
السبب : اتجاه قناة الغدة تحت الفك بعكس الجاذبية مما يؤهب للركودة اللعابية و تشكل الحصيات
لزوجة مفرزات الغدة تحت الفك بسبب محتواها المخاطي العالي (غدد مصلية و غدد مخاطية)
- عوامل الخطورة : النقرس , التجفاف , السكري , تصيب كل الأعمار مع ميل لإصابة الذكور .
- تركيب الحصيات : هيدروكسي أباتيت الموجود في اللعاب يشكل نواة الحصية و يترسب عليه فوسفات الكالسيوم و كربونات الكالسيوم مما يؤدي إلى تشكيل الحصيات
- الأعراض السريرية : ألم و تضخم بالغدد اللعابية المتكرر بعد الوجبات الطعامية , تتفاقم الأعراض تدريجياً مع زيادة حجم الحصاة و تؤهب لالتهاب غدد لعابية حاد متكرر .
- التشخيص :
  - يمكن أن تجس جصاة الغدة تحت الفك ضمن قناة الغدة في أرض الفم اذا كانت متوضعة بالثلثين الأماميين من القناة
  - الصورة الشعاعية البسيطة (الصوروة البانورامية)
    90 % من حصيات الغدة اللعابية تحت الفك ظليلية على الأشعة بسبب محتواها العالي بالكالسيوم
    90% من حصيات الغدة النكفية شفافة على الأشعة
  - تصوير قناة الغدد اللعابية الظليل

- التصوير بالأمواج فوق الصوتية
- الطبقي المحوري

- الاختلاطات :التهاب الغدد اللعابية القيحي المتكرر بسبب الركودة اللعابية . النواسير اللعابية , تضيق القناة اللعابية
- التدبير :
  - استخراج حصاة الغدة اللعابية تحت الفك عبر الفم اذا أمكن جس الحصاة و كان توضعها أمامياً (الثلثين الأماميين)
    - عن طريق توسيع قناة الغدة بموسعات خاصة
    - شق فوق الحصاة و استخراجها عبر الفم
  - استئصال الغدة اللعابية تحت الفك في حال توضع الحصاة خلفيا ضمن سرة الغدة و كذلك استئصال الغدة النكفية اذا كانت الحصاة ضمن الغدة النكفية .

التهاب الغدة اللعابية تحت الفك (الحصيات اللعابية)

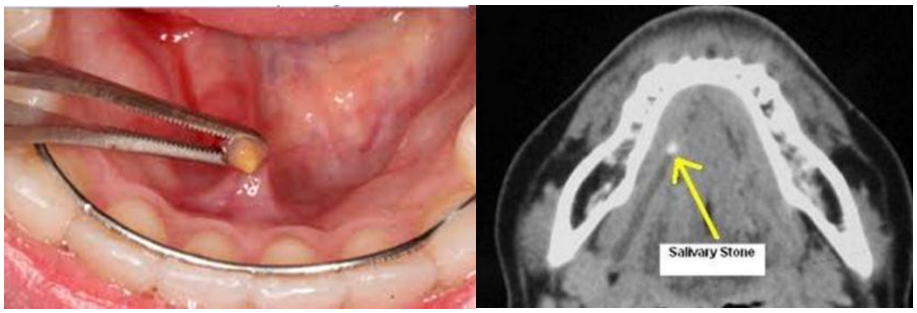

الحصيات اللعابية في القسم الأمامي من قناة ستنسون تستأصل من القناة

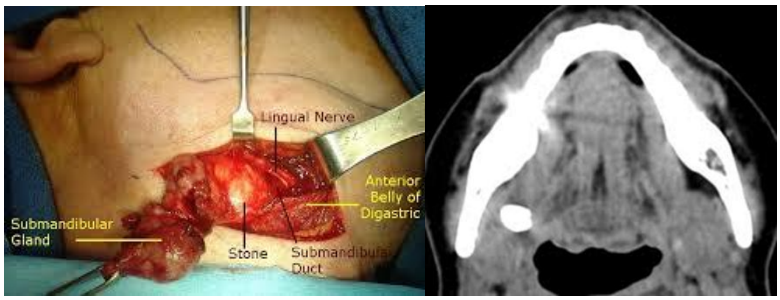

الحصيات اللعابية في الثلث الخلفي من قناة ستينسون تستلأصل كامل الغدة اللعابية تحت الفك

الحمى النكفية العنبية Uveoparotid Fever :

- تسمى متلازمة هيرفوردت Heerfordt
- أشيع عند النساء
- الفيزيولوجيا المرضية : أحد الأشكال خارج الرئوية للساركوئيد , قد يحصل شلل عصب وجهي ثانوياً للإقفار الموضعي الناتج عن الارتشاح الحبيبومي

- الأعراض و العلامات : التهاب عنبة العين محدد لذاته , ضخامة غدة نكفية , شلل عصب وجهي 50% , نقص سمع حسي عصبي ,دعث , حمى
- التشخيص بالقصة المرضية و الفحص السريري و دليل نسيجي لنسيج حبيبي غير متجبن بالغدد اللعابية
- التدبير :ستيروئيدات قشرية , عناية بالعين (دمع اصطناعي , مرهم عيني مساء ..)

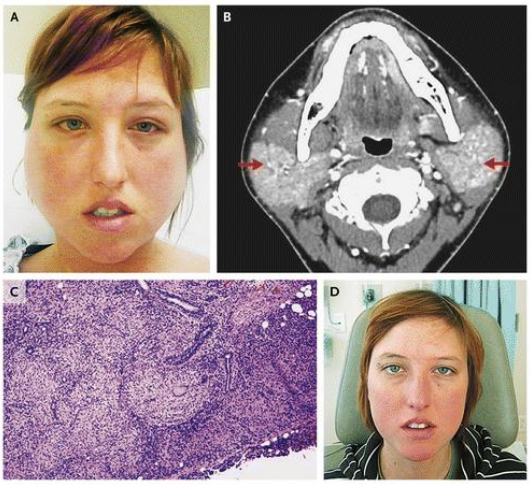

الحمى النكفية العنبية

التهاب الغدد اللعابية الشعاعي :

- يحصل إذا تعرضت الغدة للأشعة لأكثر من 40-50 غراي (في سياق المعالجة الشعاعية لسرطانات الرأس و العنق)
- الأعراض و العلامات : جفاف فم , نقص حس التذوق , انعدام حس التذوق
- التشخيص : القصة التي تكشف عن تعرض شعاعي سابق و الفحص السريري
- التشريح المرضي : تليف خلالي بنسيج الغدة المصابة
- التدبير : بيلوكاربين (مشابه نظير ودي محرض للافراز اللعابي) , لعاب اصطناعي , سوائل , عناية سنية

متلازمة جوغرن Sjogren s Syndrome :

- أشيع عند النساء في الأعمار المتوسطة
- الفيزيولوجيا المرضية : ارتشاح جهازي مناعي ذاتي بالخلايا اللمفاوية مع اصابة الغدد اللعابية خارجية الافراز , مما يؤدي إلى احداث أذية فيها .
- تترافق مع لمفوما لا هودجكن
- أنماطها :
  - البدئي : هو إصابة الغدد خارجية الأفراز فقط
  - الثانوي : يترافق مع بقية أمراض النسيج الضام (الأشيع هو التهاب المفاصل الرثواني)
- الأعراض و العلامات : جفاف فم (تسوس الأسنان , مخاطية جافة) , جفاف ملتحمة و قرنية Keratoconjunctiva sicca , ضخامة غدة نكفية ثنائي الجانب غير مؤلم (الضمور في المراحل النهائية من المرض) , التهاب المفاصل , التهاب الأوعية .
- التشخيص :
  - القصة السريرية (يجب تحصيل اثنين من ثلاثة) : جفاف ملتحمة و قرنية , جفاف فم , وجود أمراض النسيج الضام
  - الخزعة : تؤخذ الخزعة من الشفة السفلية (الغدد اللعابية الصغيرة) تظهر ارتشاح لمفاوي مع ضمور بالنسيج الغدي
  - المخبريات المصلية : ارتفاع سرعة التثفل و العامل الرثياني , الأضداد النوعية لجوغرن SS-A , SS-B

- التدبير :
  - سوائل متكررة , لعاب اصطناعي , بيلوكاربين
  - دمع صناعي لحماية القرنية و العين
  - ستيروئيدات قشرية , مثبطات مناعة

متلازمة جوغرن

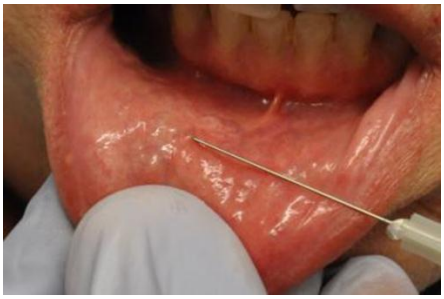

التشخيص بأخذ خزعة من باطن الشفة السفلية (الغدد اللعابية الصغيرة)

كيسات الغدد اللعابية

- الكيسات اللمفاوية البشروية السليمة Benign Lymphoepithelial Cysts
  - تظهر ككيسات متعددة ضمن الغدة النكفية , لا عرضية و تكون ثنائية الجانب
  - تشاهد عند مرضى الايدز
  - التشريح المرضي : رشاحة لمفاوية شبكية , تجمعات من الأنسجة اللمفاوية , ضمور عنبات الغدة
  - التدبير : الرشف بالابرة , استئصال فص سطحي للغدة النكفية , عوامل مصلبة مثل الدوكسي سيكلين

الكيسات اللمفاوية البشروية السليمة في الغدة النكفية

- الكيسات المخاطية الاحتباسية Mucous Retention Cysts
  - انسداد في أقنية الغدد اللعابية الصغيرة (يمكن أن تكون من منشأ رضي)
  - من أشكالها الضفيدعة (تم شرحها سابقاً) على حساب الغدة اللعابية تحت اللسان
  - تشاهد ككتلة كيسية على الشفتين , الحنك , مخاطية الشدقين , أرض الفم ...
  - التدبير : الاستئصال أو التوخيف Marsupialization

الكيسة المخاطية الاحتباسية في الغدد اللعابية

أورام الغدد اللعابية Salivary Gland Tumor

نظرة عامة :

- 80% من أورام الغدد اللعابية تنشأ على حساب الغدة النكفية
- 80% من أورام الغدة النكفية سليمة
- 50-60% من أورام الغدة اللعابية تحت الفك سليمة
- 30% من أورام الغدد اللعابية الصغير سليمة
- أي كلما كانت الغدد اللعابية أصغر يزداد احتمال الخباثة
- تتظاهر الأورام السليمة ككتلة غير مؤلمة تنمو ببطئ (على حساب ذيل النكفة غالباً و تتوضع أمام و أسفل فصيص الأذن عادةً)
- تجرى خزعة FNA للتميز بين اللأورام السليمة و الخبيثة , كما يمكن اجراء طبقي محوري للغدد اللعابية أو مرنان لدراسة امتداد الكتلة و يحدد اصابة الفص العميق للغدة النكفية

Salivary Gland	Malignancy Rate	Incidence of Tumor
Parotid	20%	80%
Submandibular	50%	15%
Sublingual & Minor	70%	5%

أورام الغدد اللعابية و توزعها

الأورام السليمة للغدد اللعابية :

الورم الغدي عديد الأشكال (الورم المختلط) (Pleomorphic Adenoma (Mixed Tumor

ورم وارتن Warthin s Tumor

الورم الحمضي Oncocytoma

الورم الغدي وحيد الشكل Monomorphic Adenoma

الورم الوعائي Hemangioma

الورم الغدي عديد الأشكال Pleomorphic Adenoma :

- يسمى الورم المختلط (Mixed Tumors)
- أشيع أورام الغدد اللعابية و يصيب الغدة النكفية بشكل أساسي
- ورم سليم غير متجانس يتألف من مركبة بشروية Epithelial , و مركبات عضلية بشروية Myoepithelial , و المركبة اللحمية Stroma
- يحيط بالورم محفظة ليفية كاذبة و يتميز بوجود امتداد اصبعية للورم ضمن نسيج الغدة (المسؤول عن حالات النكس بعد استئصال الورم)
- أشيع عند النساء
- الأعراض و العلامات السريرية : ورم على حساب الغدة النكفية (غالباً) , أمام و أسفل الصيوان , قاسي ذو نمو بطيء غير مؤلم , في معظم الحالات يكون على حساب ذيل الغدة النكفية .
- 90% من الأورام على حساب الغدة النكفية تكون على حساب الفص السطحي بينما في 10% من الحالات ينشأ على حساب الفص العميق للغدة النكفية و يتظاهر حينئذٍ ككتلة جانب البلعوم و يدفع اللوزة و شراع الحنك باتجاه الأنسي و يسبب عسر بلع و أحياناً صعوبة تنفس
- تحول للخباثة في 10% من الحالات
- التشخيص : سريرياً , طبقي محوري أو المرنان (لدراسة حجم الورم و امتداته و اصابة الفص العميق) , FNA (يمنع أخذ خزعة مفتوحة) , التشريح المرضي لعينة الاستئصال
- التدبير : استئصال فص سطحي للغدة النكفية (مع كشف العصب العصب الوجهي و فروعه) في حال اصابة الفص السطحي

استئصال غدة نكفية تام في حال اصابة الفص العميق مع الحفاظ على العصب الوجهي .

الورم الغدي عديد الأشكال في الغدة النكفية

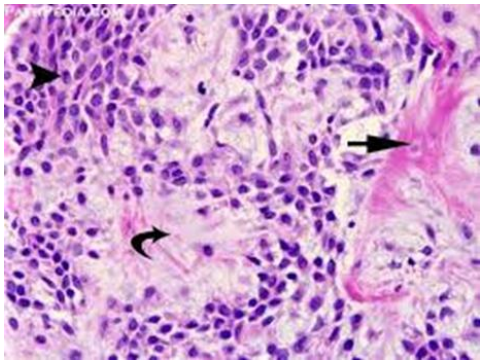

الورم الغدي عديد الأشكال (التشريح المرضي)

ورم وارتن Warthin s Tumor :

يسمى الورم الغدي الكيسي الحليمي اللمفاوي .

ورم سليم , الثاني من حيث الشيوع , نادراً ما يتظاهر خارج الغدة النكفية

نسبة اصابة الذكور أعلى بكثير من الاناث (يندر مشاهدته عند الاناث) و يصيب الكهول عادةً

10% من حالاته تكون ثنائية الجانب (بشكل متزامن أو غير متزامن) , 10% يكون متعدد المراكز .

يندر تحوله للخباثة .

<u>نسيجياً يتألف من:</u>

مركبة بشروية تحيط بالمركبة الكيسية للورم مؤلفة من صفين من الخلايا المحبة للحمض

مركبة لمفاوية تتألف من خلايا لمفاوية ناضجة

الأعراض و العلامات : كتلة على حساب الغدة النكفية بطيئة النمو , غير مؤلمة , <u>كيسية , قابلة للانضغاط</u>

التشخيص : سريرياً , الطبقي المحوري أو المرنان , FNA (خروج سائل عكر) , ومضان الغدة اللعابية (تعزيز التكنيسيوم 99)

التدبير : استئصال فص سطحي للغدة النكفية مع كشف العصب الوجهي

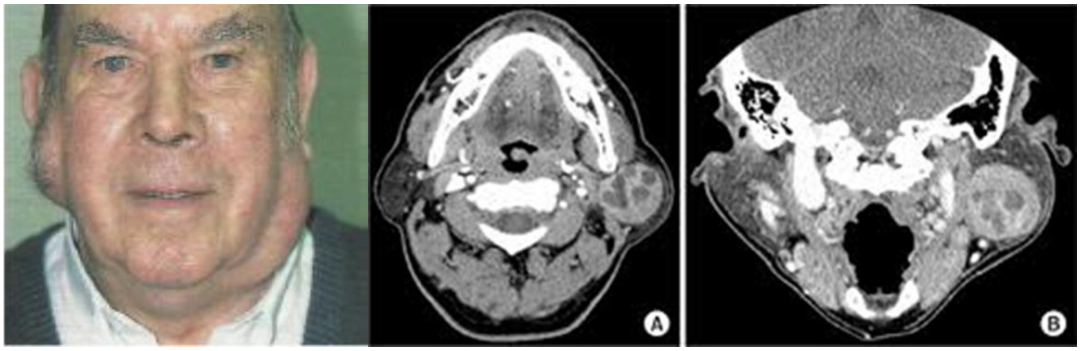

ورم وارتن

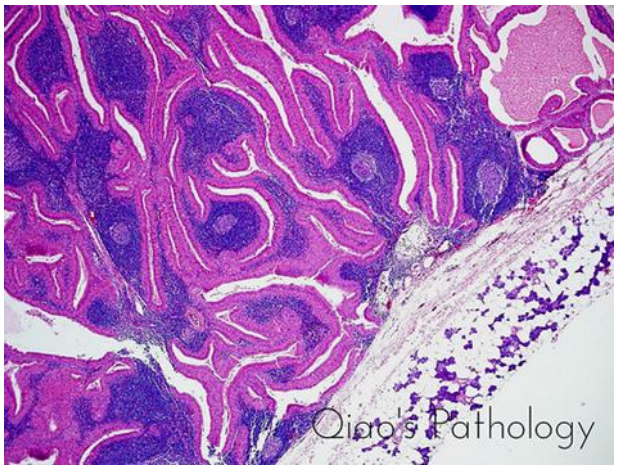

ورم وارتن (التشريح المرضي)

الورم الحمضي Oncocytoma

1% من أورام الغدد اللعابية

يصيب الغدة النكفية و يندر تحوله للخباثة

يتظاهر ككتلة غير مؤلمة على حساب الغدة النكفية تنمو ببطئ

التشخيص : تصوير طبقي محوري أو المرنان , FNA , ومضان الغدد اللعابية (تعزيز التكنسيوم 99)

التدبير : استئصال فص سطحي للغدة النكفية مع كشف العصب الوجهي .

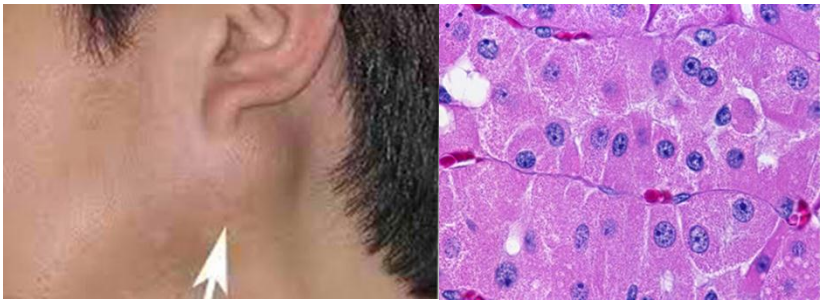

الورم الحمضي

الورم الوعائي Hemangioma

ورم سليم يصيب الأطفال بعد عدة أسابيع من الولادة , يزداد حجمه حتى عمر 6-12 شهر , لكنه قد يتراجع بحلول السنة الثانية من العمر

يترافق في 50% من الحالات مع أورام وعائية جلدية و جهازية

أنماطه :

الورم الوعائي الشعري Capillary Hemangioma : نسبة التراجع العفوي أكبر , أفضل انذاراً

الورم الوعائي الكهفي Cavernous Hemangioma : نسب التراجع العفوي أقل , يزداد حجمه بشكل سريع , أسوء انذاراً

التشخيص التفريقي : التشوهات الوعائية و تتميز عن الأورام الوعائية بظهورها منذ الولادة و يزداد حجمها مع التقدم بالعمر و النمو و نادراً ما تتراجع عفوياً .

الاختلاطات : التشوه التجميلي , التقرح , الانتان , النزف , انضغاط الطرق التنفسية في حال ترافقت مع ورم وعائي تحت المزمار , نقص الصفيحات , قصور قلبي عالي النتاج .

التدبير : المراقبة (بانتظار التراجع العفوي) , الستيروئيدات , التخثير بالليزر , الاستئصال الجراحي مع التصمصم قبل الجراحة

الورم الوعائي في الغدة النكفية

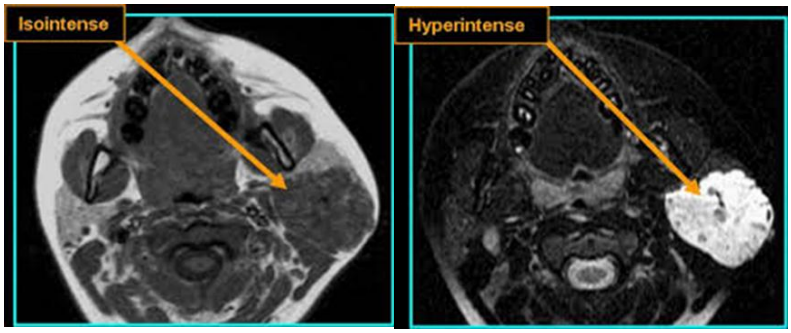

تصوير بالرنين المغناطيسي لورم وعائي على حساب الغدة النكفية

الأورام الخبيثة للغدد اللعابية :

- الأعراض و العلامات السريرية التي تدل على الخباثة :
  - الارتشاح بالجلد
  - اصابة العصب الوجهي

- النز الدموي من قناة ستينسون
- التقائل اللمفاوية
- الألم و النمو السريع

علامات الخباثة في أورام الغدد اللعابية

الأنماط النسيجية :

كارسينوما مخاطية بشرانية Mucoepidermoid Carcinoma

كارسينوما غدانية كيسية Adenoid cystic Carcinoma

كارسينوما الخلايا العنبية Acinic Cell Carcinoma

الورم المختلط الخبيث Malignant Mixed Tumor

كارسينوما شائكة الخلايا SCC

اللمفوما Lymphoma

كارسينوما غدية Adenocarcinoma

الكارسينوما المخاطية البشرانية Mucoepidermoid Carcinoma

أشيع خباثة تصيب الغدد اللعابية بشكل عام

أشيع مكان للاصابة هو الغدة النكفية (يمكن أن تشاهد بشكل شائع في الحنك على حساب الغدد اللعابية الصغيرة)

يحرض احداثها بواسطة الأشعة

نقائل لمفاوية شائعة

التشريح المرضي : تتألف من مركبة بشرانية و مركبة مخاطية مع وجود خلايا متوسطية , تقسم إلى منخفضة الدرجة و مرتفعة الدرجة .

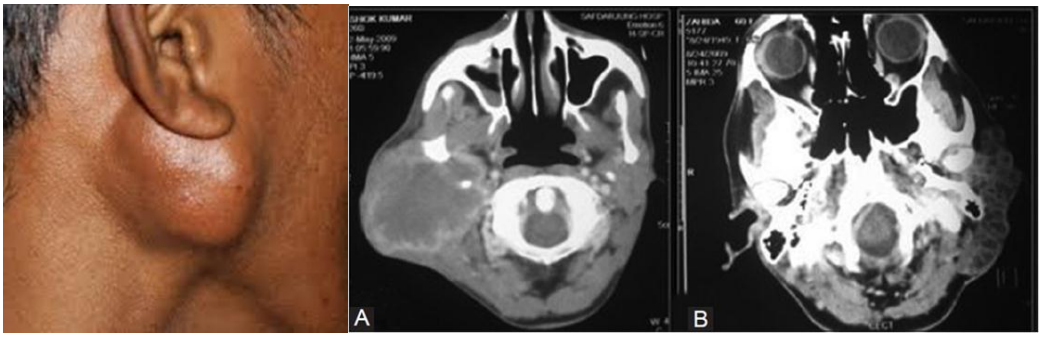

الكارسينوما البشرانية المخاطية - الغدة النكفية -

الأنماط و التدبير :

منخفضة الدرجة (جيدة التمايز)

المركبة المسيطرة هي المركبة المخاطية مع أشرطة من الخلايا البشروية

البقيا ل 5 سنوات 70%

التدبير : استئصال الغدة اللعابية المصابة (استئصال فص سطحي للغدة النكفية Superficial Parotidectomy أو استئصال نكفة تام Total Parotidectomy في حال اصابة الفص العميق , استئصال الغدة اللعابية تحت الفك السفلي) .

يستطب اجراء تجريف عنق جذري Radical Neck Dissection في حال النقائل اللمفاوية السريرية فقط .

عالية الدرجة (سيئة التمايز) :

المركبة المسيطرة هي المركبة البشرانية و تتظاهر كأعشاش صلبة من الخلاليا البشروية , مركبة مخاطية أقل .

نمط عدواني (البقيا أقل من 50% ل 5 سنوات)

التدبير : استئصال تام للغدة النكفية Total Parotidectomy و استئصال فروع العصب الوجهي المرتشحة بالورم مع معالجة شعاعية متممة بعد الجراحة

يستطب اجراء تجريف عنق انتقائي Elective Neck Dissection حتى في حال غياب النقائل اللمفاوية السريرية بسبب نسبة النقائل اللنفاوية العالية , و يستطب اجراء تجريف عنق جذري Radical Neck Dissection في حال العقد الايجابية سريرياً .

الكارسينوما الغدانية الكيسية Adenoid cystic Carcinoma :

أشيع خباثة تصيب الغدة اللعابية تحت الفك السفلي و الغدد اللعابية الصغيرة .

ينتشر الورم حول أغماد الأعصاب , له نسبة نكس عالية و نقائل بعيدة (على مسار العصب المصاب) قد تظهر بعد 5 سنوات من المعالجة

الأعراض و العلامات : كتلة مفردة قاسية و هناك معدل عالي للألم و اصابة العصب الوجهي (في حال اصابة الغدة النكفية)

التشريح المرضي :

منخفض الدرجة و يترافق مع الشكل الغربالي Cribriform (أعشاش من الخلايا بينها مسافات مدورة يعطي مظهر شبيه بالجبنة السويسرية) أو الشكل الاسطواني Cylindromatous (النمط الأنبوبي)

مرتفع الدرجة و يترافق مع النمط الصلب Solid (نمط الخلايا المتكثفة دون خلايا بينها) نسبة البقيا ل 5 سنات 20%

التدبير : استئصال جراحي (يمكن أن يتم قطع العصب المصاب) , مع متابعة حثيثة طويلة الأمد بسبب احتمال النقائل البعيدة بعد سنوات من العلاج

الكارسينوما الغدانية الكيسية

استئصال الغدة النكفية Parotidectomy

استئصال الفص السطحي للغدة النكفية Superficial Parotidectomy

يجب كشف العصب الوجهي و استئصال نسيج الغدة وحشي العصب الوجهي

يستطب في أورام الغدة النكفية السليمة التي تصيب الفص السطحي للغدة النكفية , الأورام الخبيثة منخفضة الدرجة على حساب الفص السطحي للغدة النكفية .

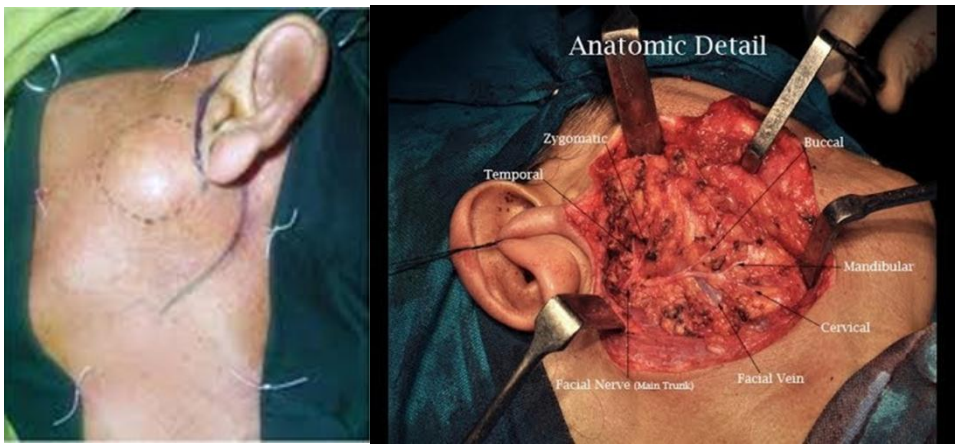

استئصال فص سطحي للغدة النكفية مع كشف فروع العصب الوجهي

استئصال الغدة النكفية التام Total Parotidectomy

استئصال كامل الغدة النكفية بفصيها السطحي و العميق , و يمكن أن يستأصل العصب الوجهي في الأورام الخبيثة التي تكتنف أو تغزو العصب مباشرةً .

يستطب في الأورام السليمة على حساب الفص العميق للغدة , الأورام الخبيثة مرتفعة الدرجة .

اختلاطات استئصال الغدة النكفية :

خزل / شلل العصب الوجهي Facial Nerve Paralysis

نقص حس العصب الأذني الكبير

الناسور اللعابي Salivary Fistula

متلازمة فري Frey Syndrome

بقية الاختلاطات : الورم الدموي , الانتان , تنخر الشريحة , الورم المصلي

اختلاطات استئصال الغدة النكفية

متلازمة فري Frey Syndrome :

الفيزيولوجيا المرضية : ينقل العصب الأذني الصدغي التعصيب نظير الودي للغدة النكفية الأتي من العصب الصخري السطحي الصغير المسؤول عن افراز الغدة النكفية .

يحدث هنا تعصيب شاذ للغدد العرقية للجلد بألياف نظير ودية بعد العقد تنقل بواسطة ألياف العصب الأذني الصدغي بعد استئصال الغدة النكفية

قد يحدث بعد الجراحة بعدة سنوات

الأعراض و العلامات : التعرق و الاحمرار في الجلد عند تناول الوجبات

التدبير :

المعالجة الدوائية : مضادات نظير الودي (السكوبولامين Scopolamine) , حقن البوتوكس Botox

المعالجة الجراحية : قطع عصب جاكسبون في جوف الطبل , وضع طعم من اللفافة الفخذية بين الجلد و النسيج النكفي .

متلازمة فري

الجروح النافذة عبر الغدة النكفية :

عند التعرض لجرح قاطع بمستوى الغدة النكفية (طعنة سكين – حوادث السيارات ...) يجب على الجراح قبل خياطة الجرح استقصاء كل من :

1- أذية قناة ستينسن Stensen s duct و يستدل على ذلك بخروج اللعاب من الجرح , و يتم استقصاء و تدبير ذلك بادخال قثطرة عبر فوهة قناة ستينسن من باطن فم و يتم الخياطة فوقها , و تترك القثطرة لمدة اسبوعين
2- أذية العصب الوجهي و فروعه : و يتم التدبير بخياطة العصب مباشرة و في حال ضياع قسم من العصب يتم استخدام طعم عصبي .

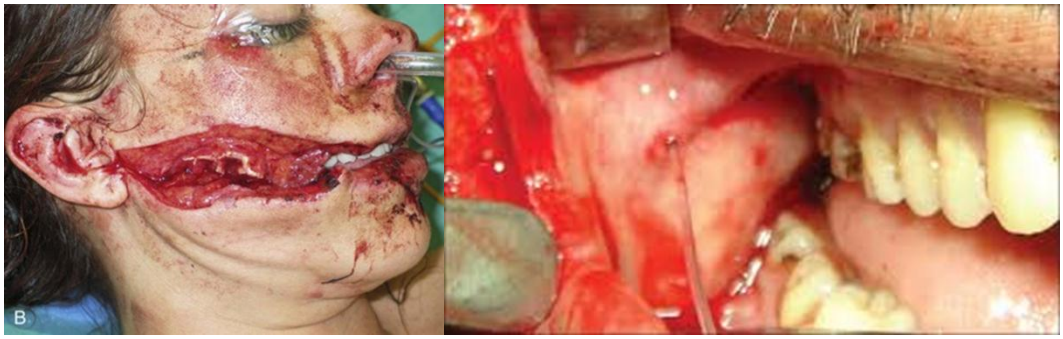

أذية قناة ستينسون